

Autores: Alexandre Lázaro Amorós (1), Xavier Cardona Morera de la Vall (1), Margarita Sauné Castillo(2), Xavier Gómez Bonsfills (1).

(1) Servicio de COT. MC Mutual Barcelona; (2) Servicio de Rehabilitación. MC Mutual Barcelona

INTRODUCCIÓN

- Las lesiones del manguito representan una causa frecuente de una mala evolución clínica de fracturas luxaciones escapulo humerales. La demora diagnóstica es frecuente y el tratamiento supone muchas veces un reto por la presencia de lesiones tendinosas, ligamentosas y óseas que requieren tratamientos complejos.

OBJETIVO

- Revisar los resultados de 4 pacientes tratados en MC Mutual valorando las circunstancias diagnósticas, el tratamiento y los resultados funcionales y de reincorporación laboral.

MATERIAL Y MÉTODO

- 4 pacientes seguidos durante los últimos 2 años.
- 3 varones y 1 mujer.
- Edad media 52.5 años.
- Diagnosticados de lesiones del manguito de forma diferida (30 días de media hasta la intervención).
- 3 casos tratados quirúrgicamente y uno de forma conservadora.
- 1 caso de forma abierta y en dos casos de forma artroscópica durante la cirugía artroscópica también se procedió a la reparación de lesiones capsulolabrales en el mismo procedimiento en los dos.

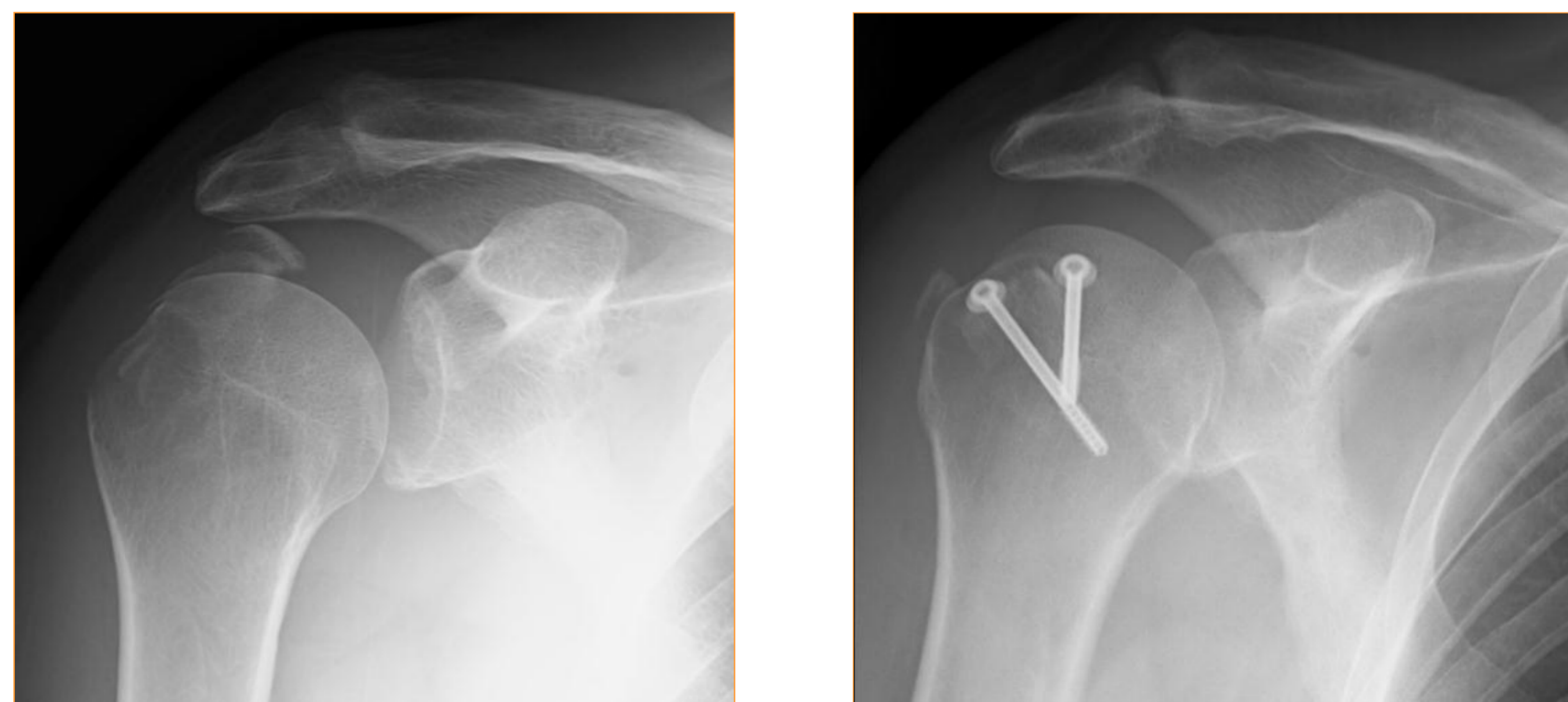


Fig 2. Reparación abierta fractura troquiter

RESULTADOS

- Buena evolución clínica pudiéndose reincorporar al trabajo sin secuelas 3 de ellos y el 4 prejubilandose a los 63 años.
- Seguimiento medio de 16 meses, el tiempo medio de baja fue de 6.5 meses (rango 5-9 meses).
- La movilidad al final del seguimiento fue completa excepto en un caso con limitación en RE que no le impidió su reincorporación laboral,
- EVA medio 2. No se observaron reroturas, pseudoartrosis ni necrosis avasculares al final del seguimiento.

CASO	Balance articular	Dolor EVA	Días de baja	Incapacidad laboral
1	completo	1	225	Jubilado
2	Limitado ANT y RE	3	249	No
3	completo	2	161	No
4	completo	2	145	No

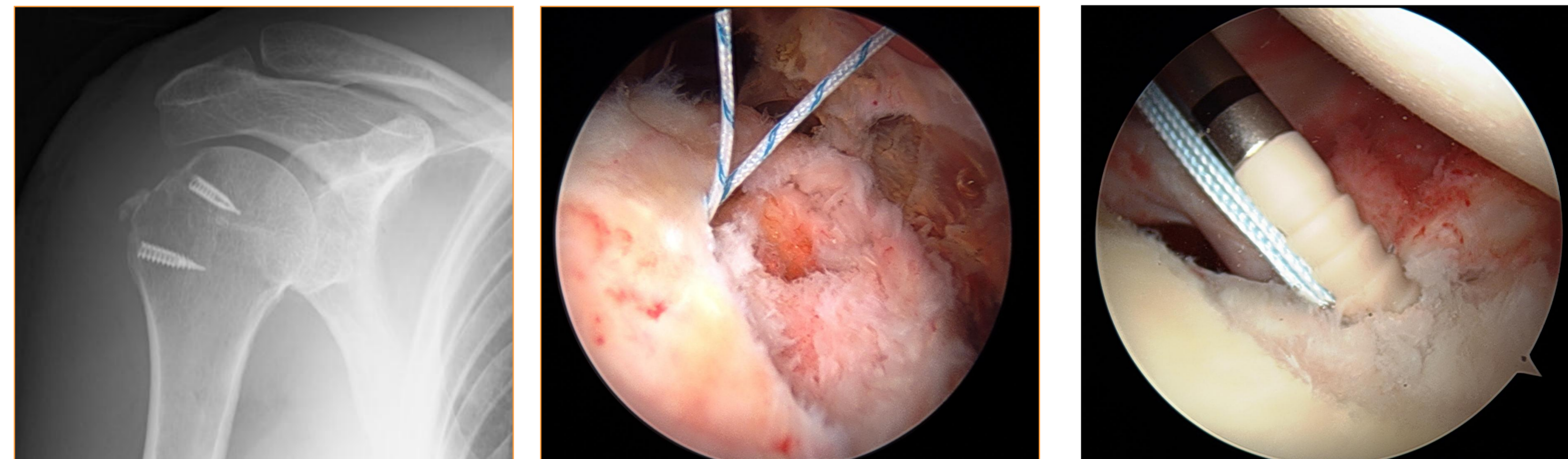


Fig 1. Detalle artroscópico reparación manguito y labrum.

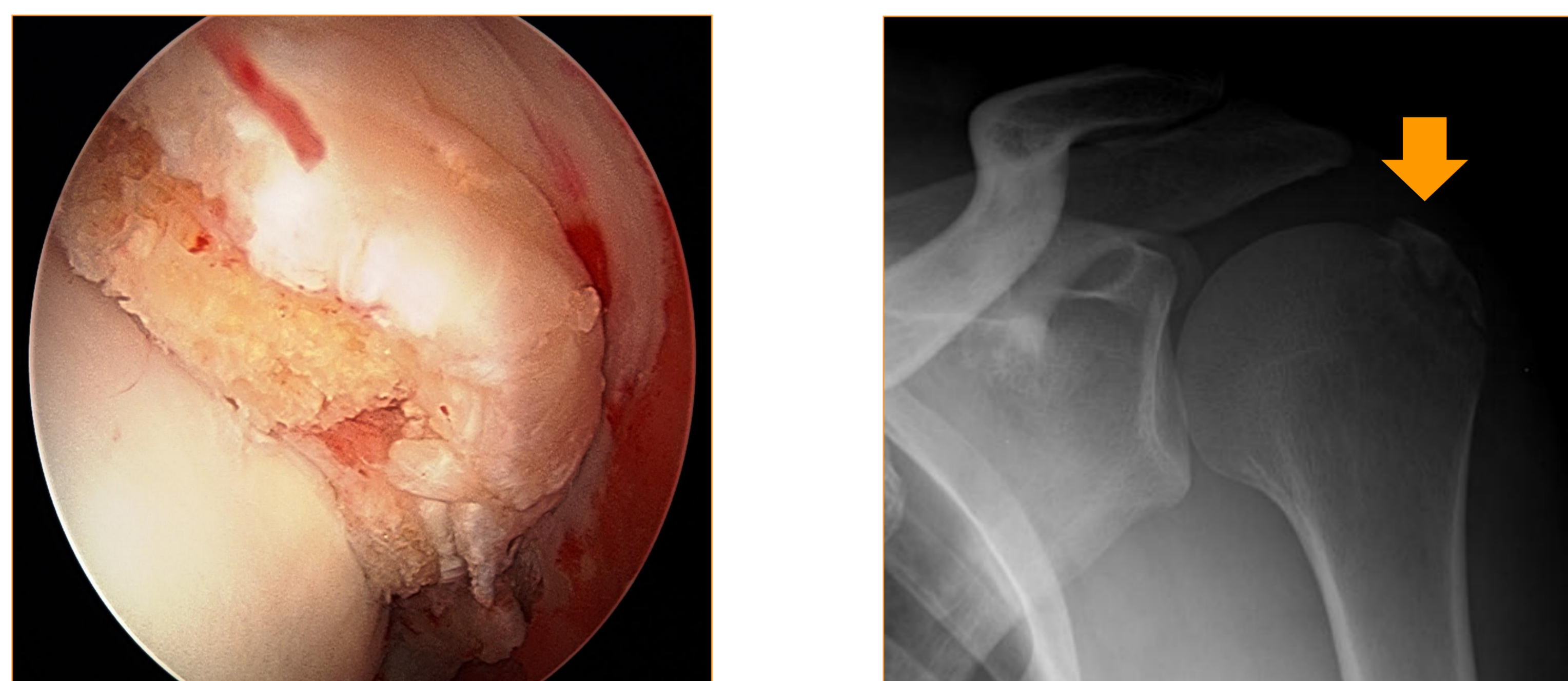


Fig 3. Detalle artroscópico de fragmento articular de troquiter

CONCLUSIONES

- El tratamiento de estas lesiones representa un reto para el cirujano por su complejidad y también por sus malos resultados como señala la literatura publicada. A pesar de los buenos resultados de nuestra serie en estas infrecuentes lesiones, consideramos que la demora diagnóstica representa un factor determinante en el resultado final.

BIBLIOGRAFÍA

- C.M. Robinson, N. Shur, T. Sharpe et al. Injuries Associated with Traumatic Anterior Glenohumeral Dislocations . J Bone Joint Surg Am. 2012;94:18-26
- Dimakopoulos P, Panagopoulos A, Kasimatis G, et al. Anterior Traumatic Shoulder Dislocation Associated With Displaced Greater Tuberosity Fracture: The Necessity of Operative Treatment J Orthop Trauma Volume 21, Number 2, February 2007