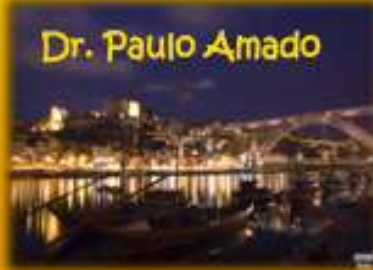



Organiza
Dr. López – Laserna



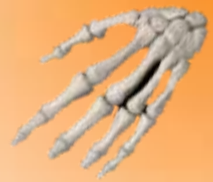Dr. Paulo Amado



Dr. Xavier Martin

VI JORNADAS
PORTO – BARCELONA
DEL PIE Y TOBILLO
EN CÓRDOBA

5 de Abril del 2.014
Hospital San Juan de Dios



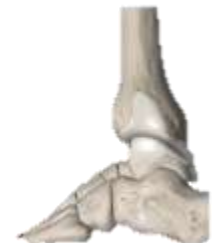Fracaso artrodesis

Drs. J.M. Méndez-López; J.M. Gómez-Fernández;
E. Rodríguez Ferrer; F. Caracuel Redondo.

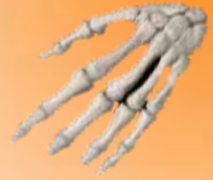MC-mutual, Barcelona

Unidad mano y nervio periférico

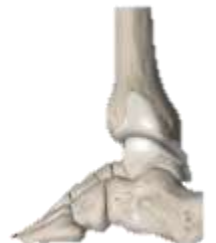jmendezl@mc-mutual.com

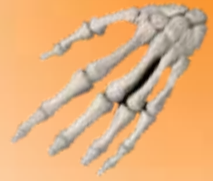

Caso clínico



- Varón de 55 a.
- No antecedentes de interés.
- Accidente laboral, caída 3 metros de altura
- Fractura compleja de muñeca derecha mas síndrome compartimental en antebrazo.
- Fractura abierta tobillo izquierdo.

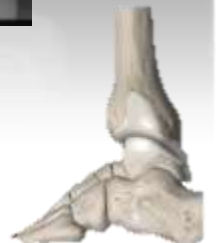
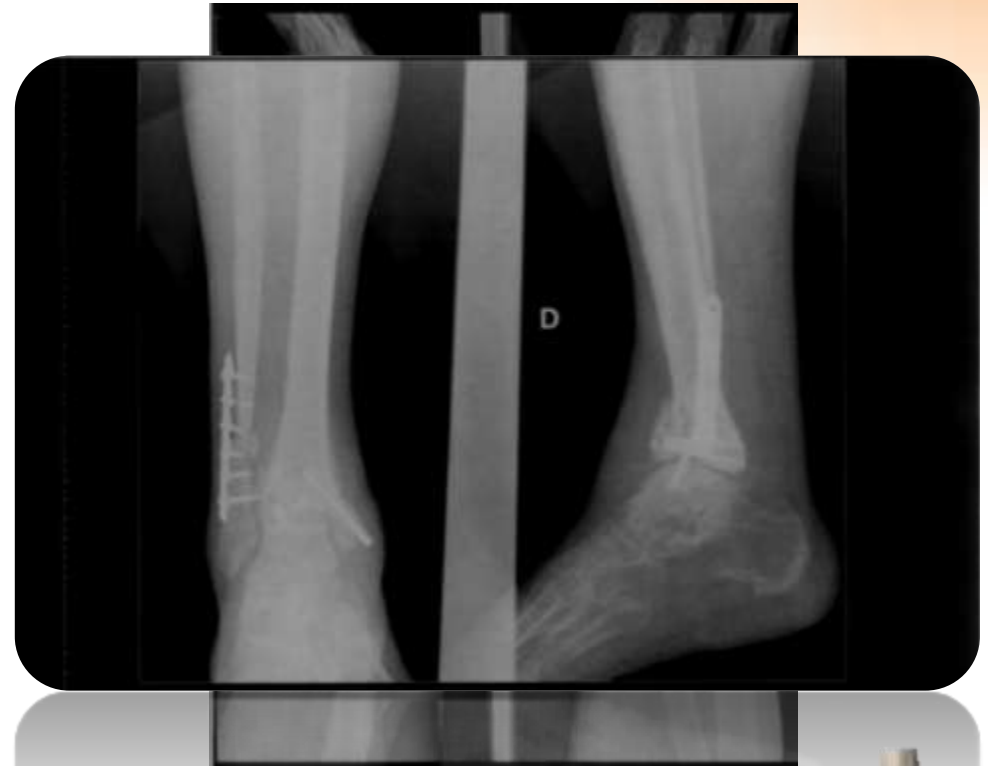


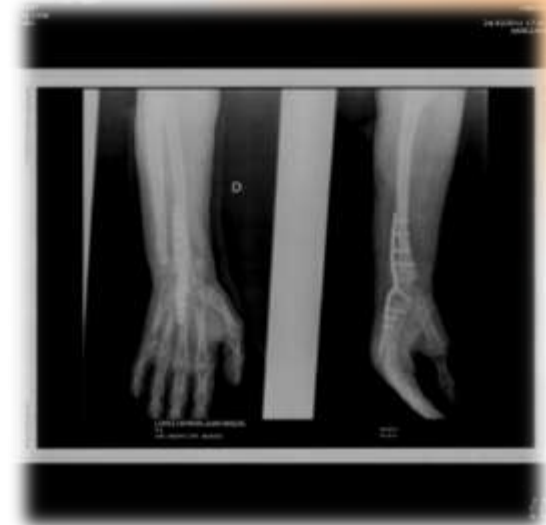Caso clínico

Remitido al año de la lesión:

- Tras varias cirugías artrodesis de muñeca.
- Evolución tórpida del tobillo.
- 05-11, injerto de cresta y nueva síntesis del pilón.

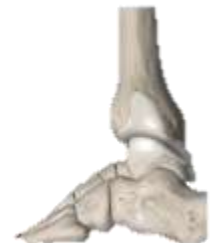
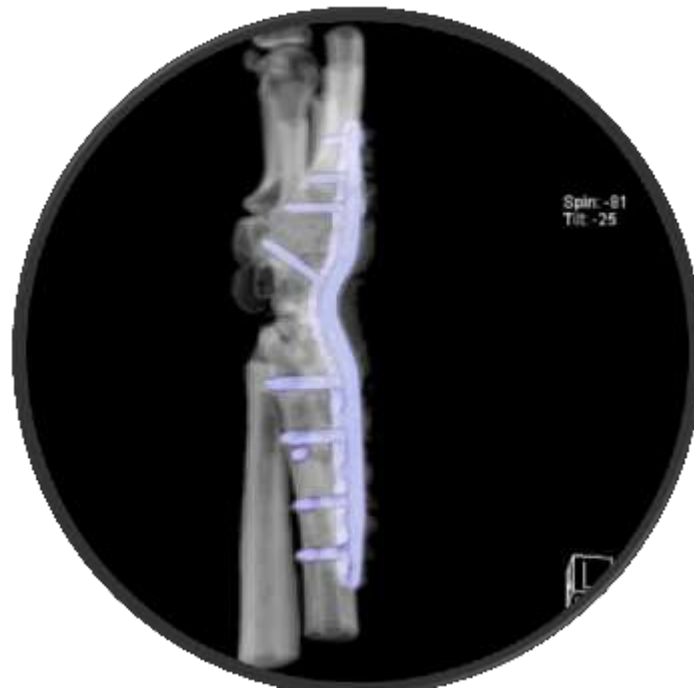
Caso clínico



intervención:

- reartrodesis de muñeca, con nueva placa synthes e injerto de cresta iliaca.
- Evolución correcta.
- 24-11-11

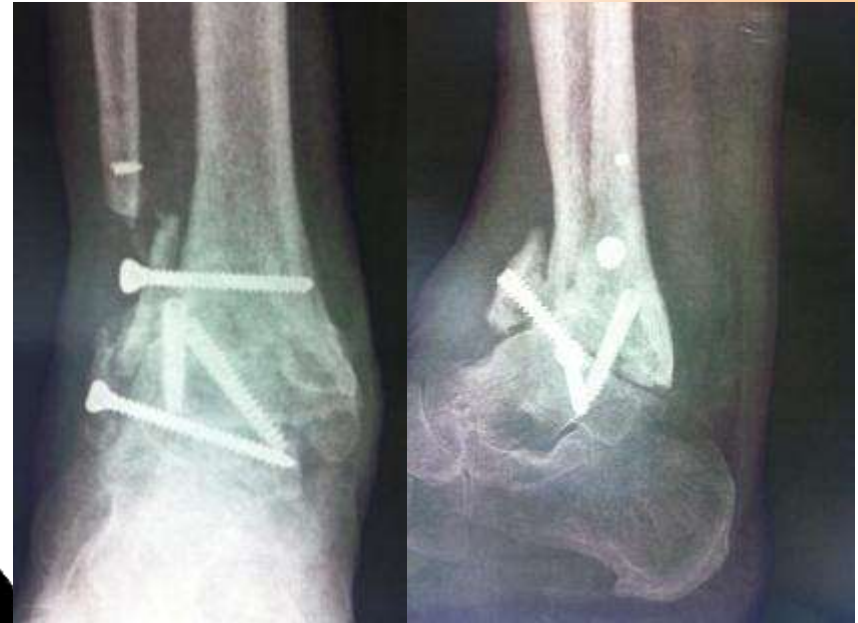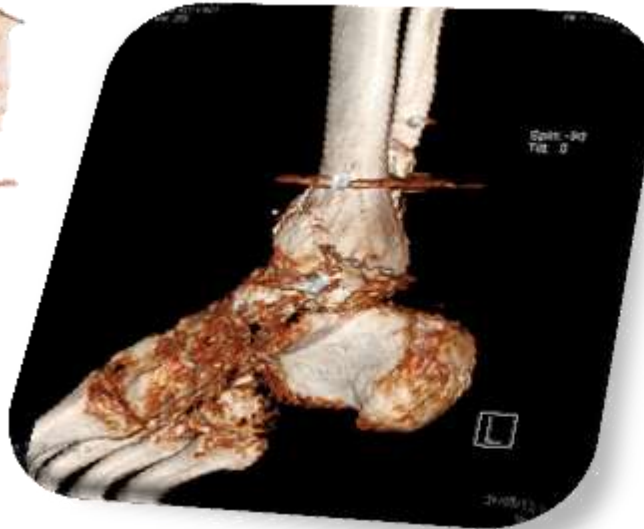
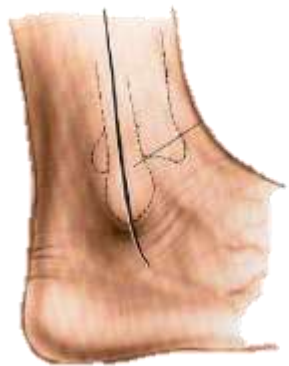




Caso clínico

Intervención sobre tobillo, 12-11:

- artrodesis por vía lateral.
- Injerto de cresta mas grafton.

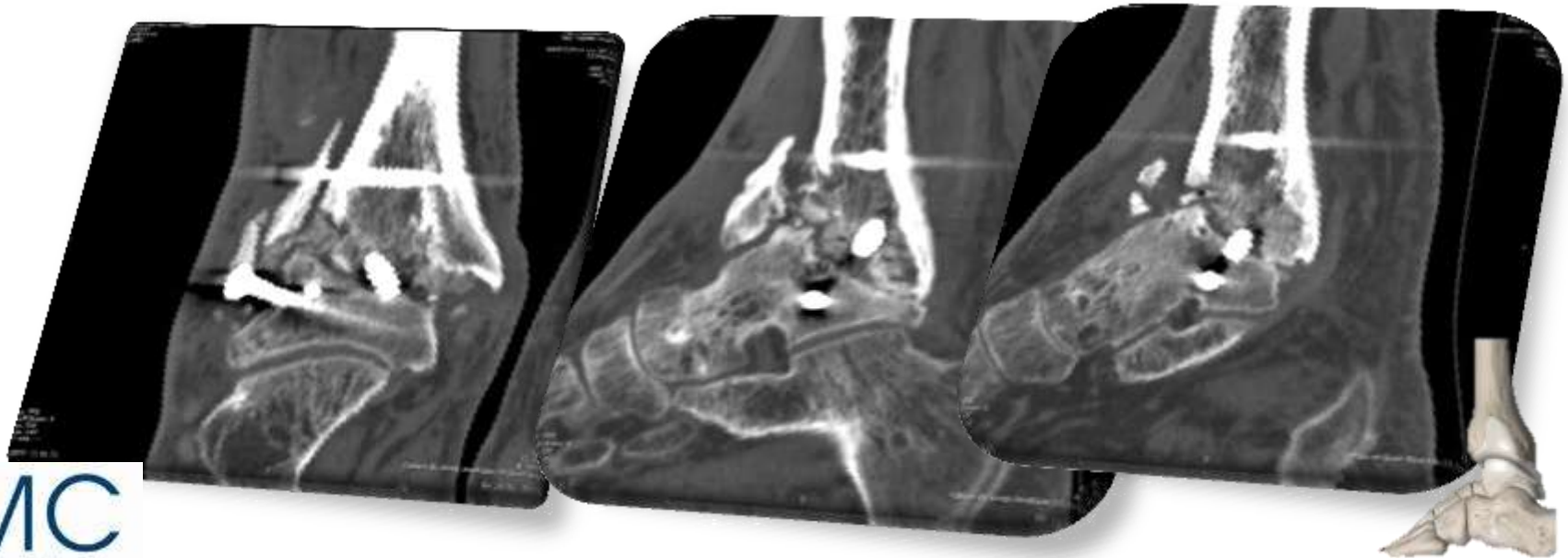




Caso clínico

Intervención sobre tobillo, 12-11:

- artrodesis por vía lateral.
- Injerto de cresta mas grafton.
- Julio-2012.

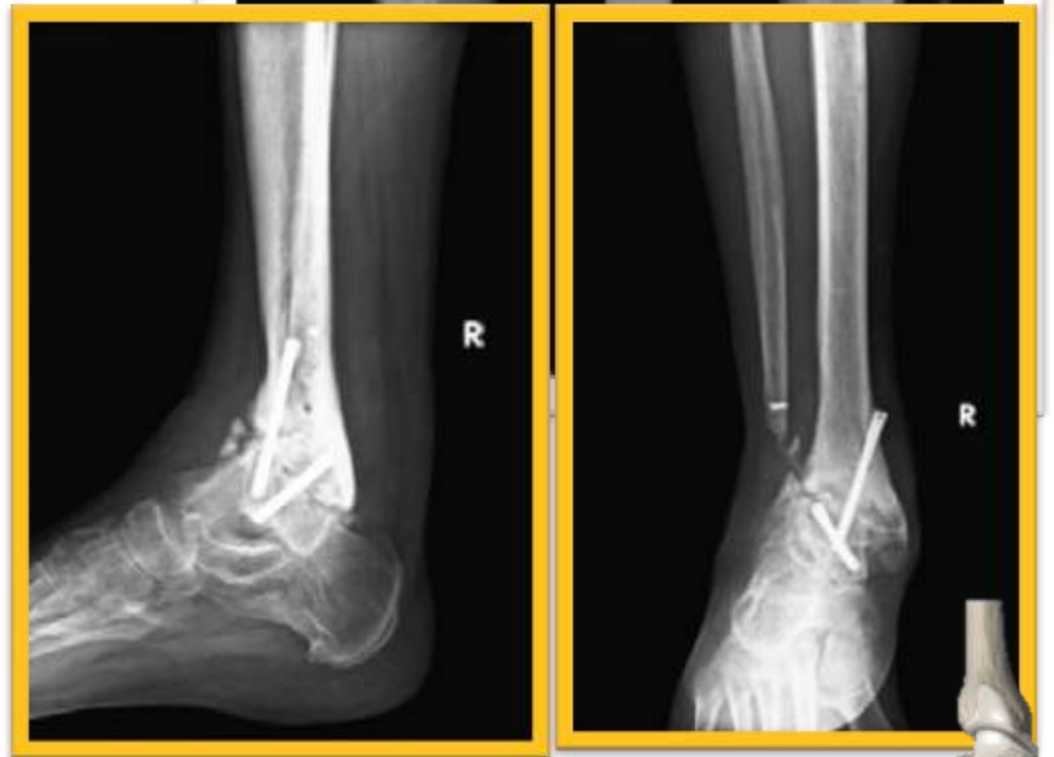




Caso clínico

Reintervención sobre tobillo, 07-12:

- Nueva artrodesis por vía lateral.
- Injerto de cresta mas prp.
- Tornillos a compresión.

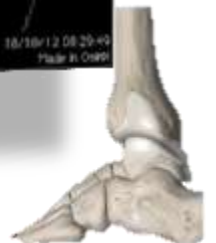
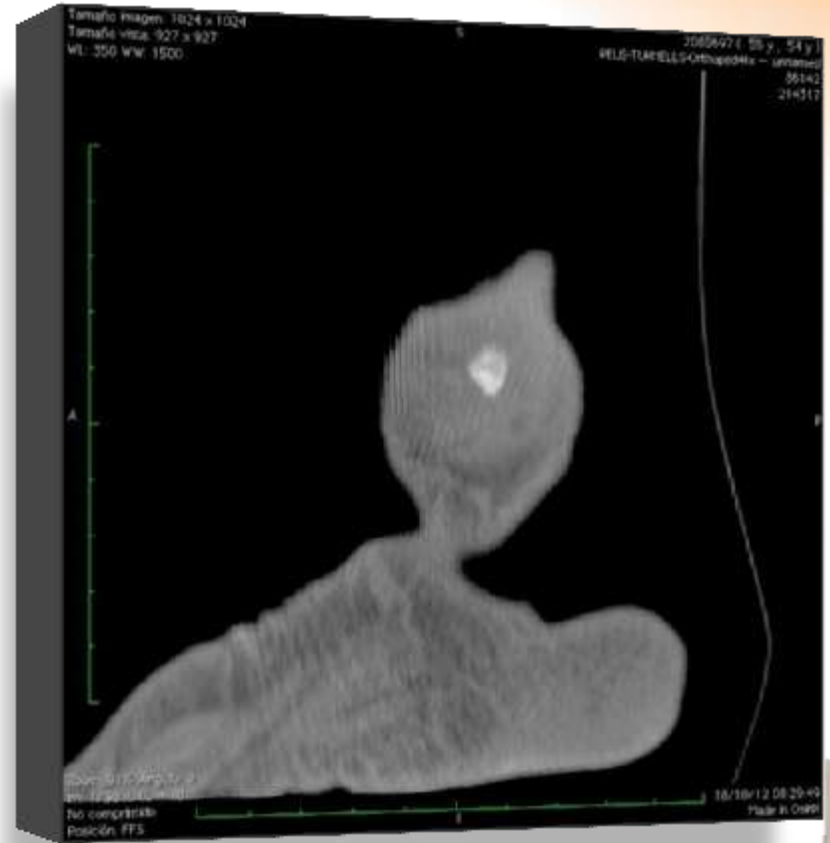


Caso clínico

Reintervención sobre tobillo, 07-12:

- 5 meses después.

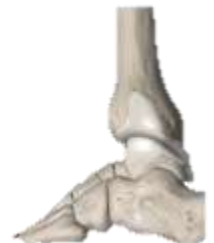
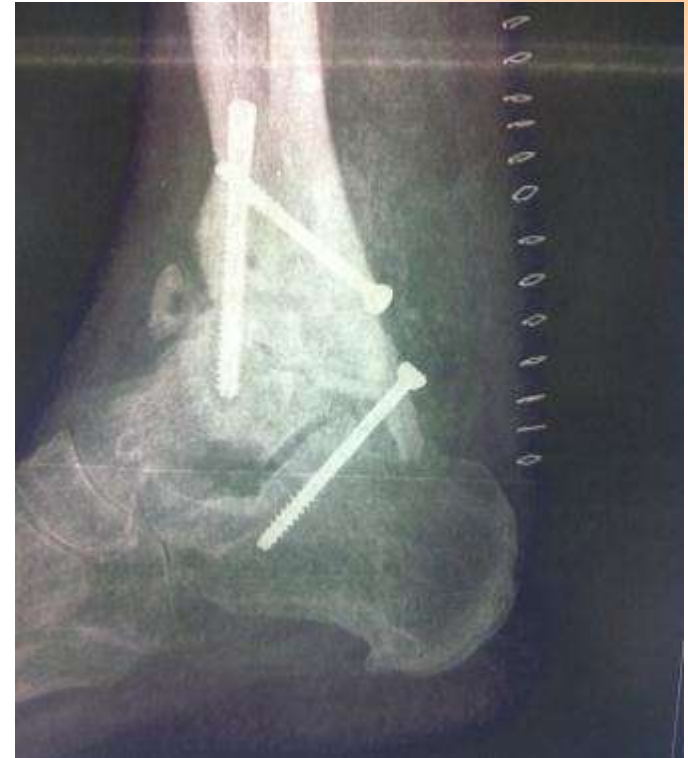


Caso clínico

Nueva reintervención sobre tobillo, 04-13:

- Abordaje posterior
- Técnica de Putti, mas injerto de cresta.
- Síntesis con 2 tornillos

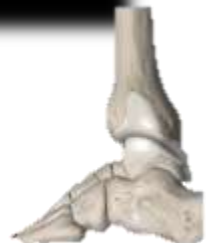
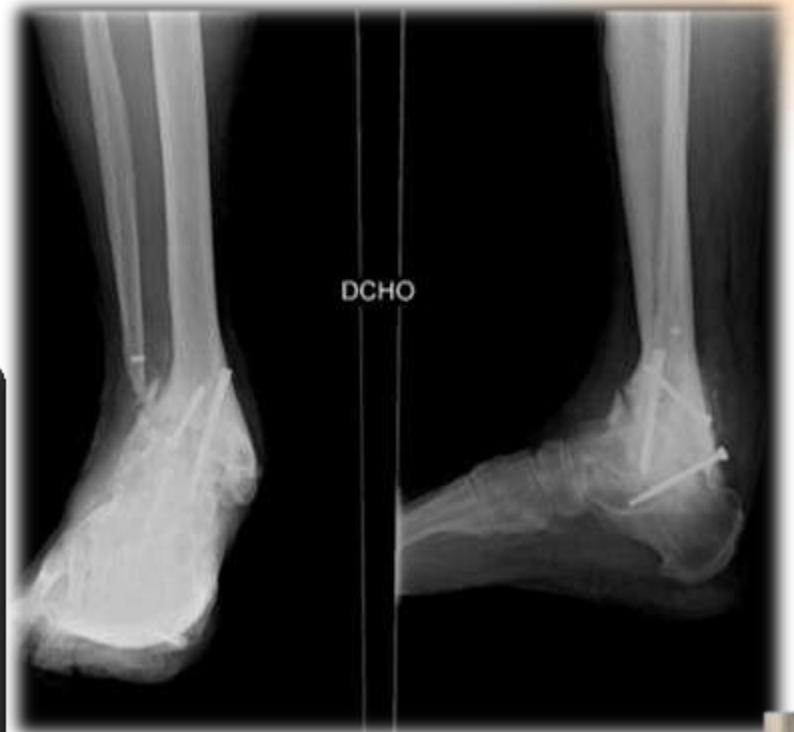
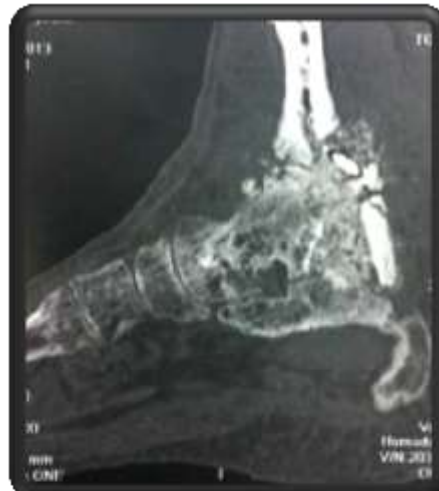
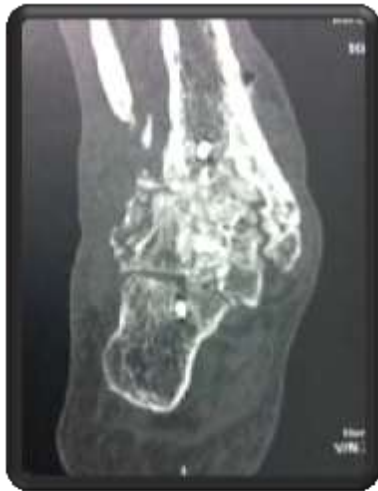
Caso clínico

Nueva reintervención sobre tobillo, 04-13:

- 8 meses después.
- TAC: consolidación parcial.


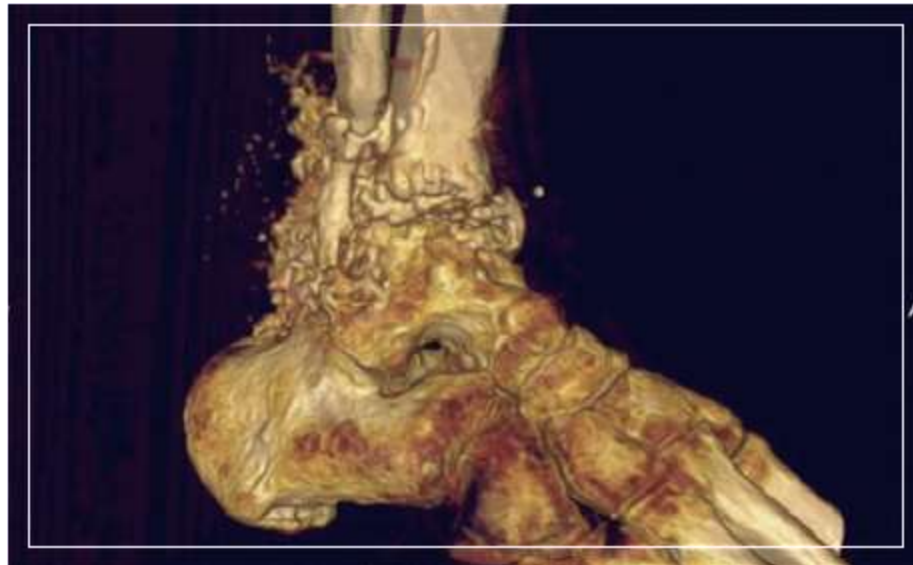
Caso clínico



Nueva reintervención sobre tobillo, 04-13:

- 8 meses después.
- TAC: consolidación parcial.

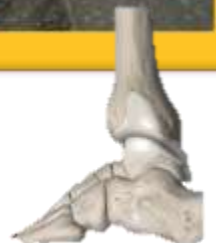
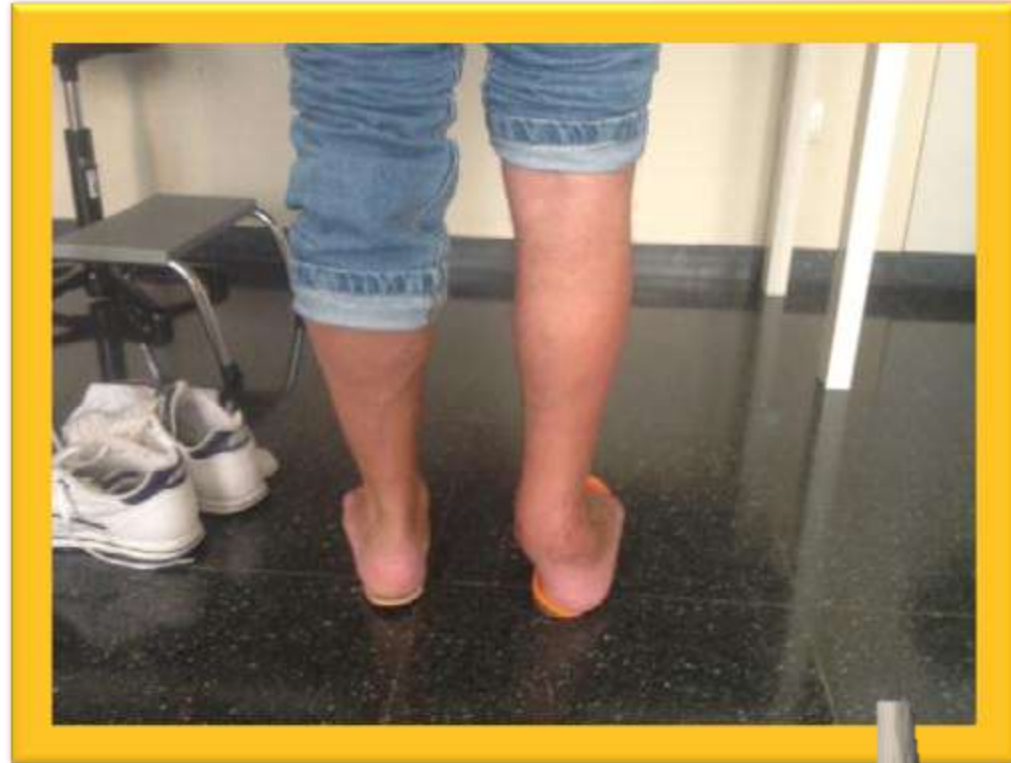
Caso clínico



Nueva reintervención sobre tobillo, 04-13:

- 8 meses después.
- TAC: consolidación parcial.
- Aumento del valgo

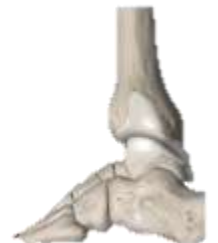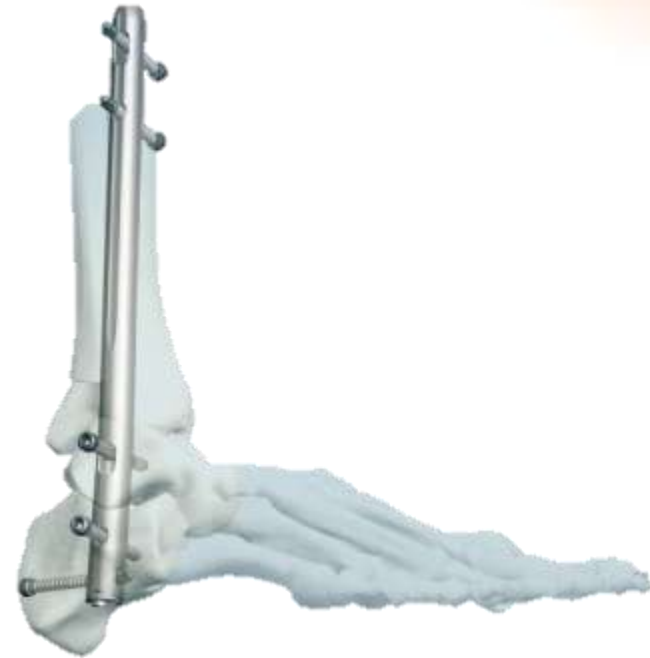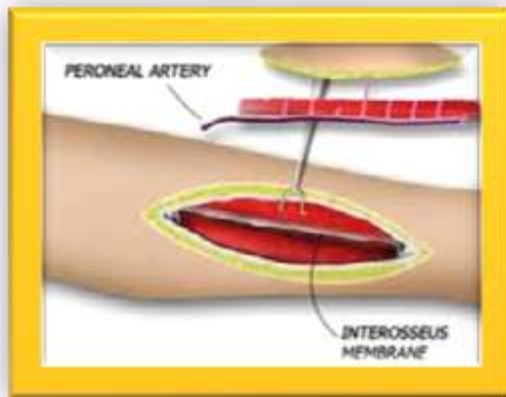


Caso clínico



Que hacer:

- Esta consolidado?
- Osteotomía, clavo, injerto óseo

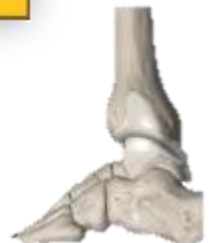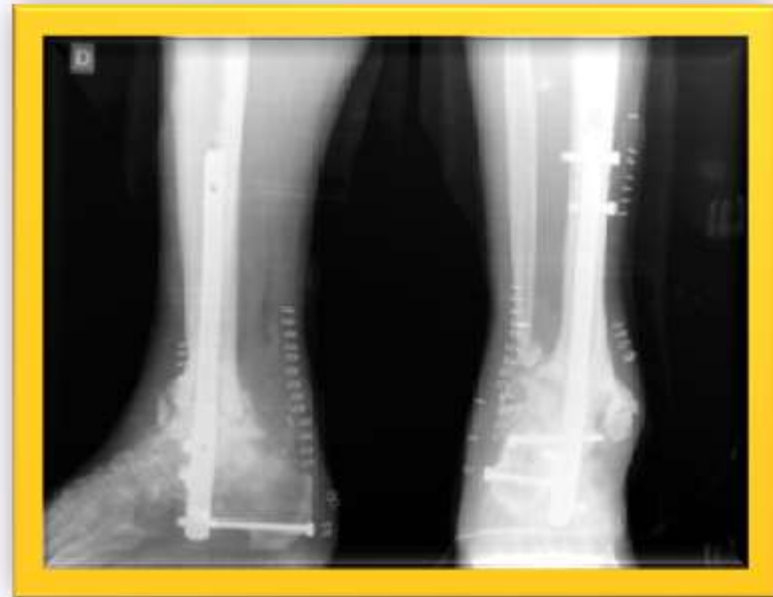




Caso clínico

Reintervención, 01-14:

- Artrodesis tibiotalar y subtalar con clavo retrogrado.
- NO CONSOLIDACION PREVIA

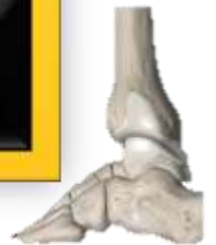
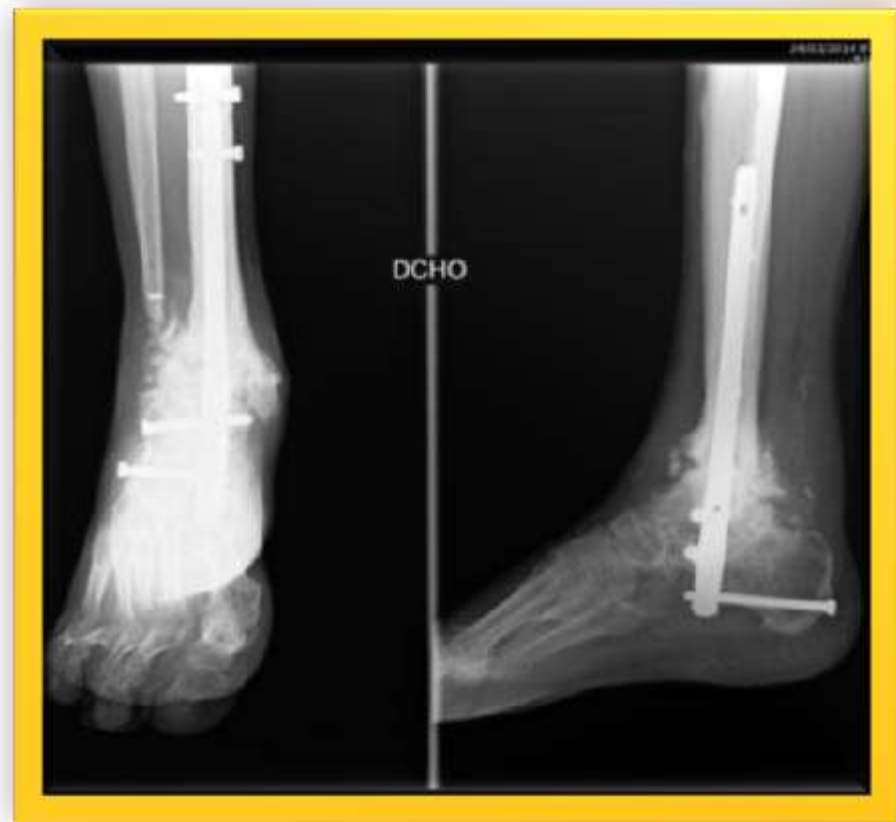


Caso clínico

Estado actual:

- Mejoría del dolor.
- No clínica neurológica.



Gracias

