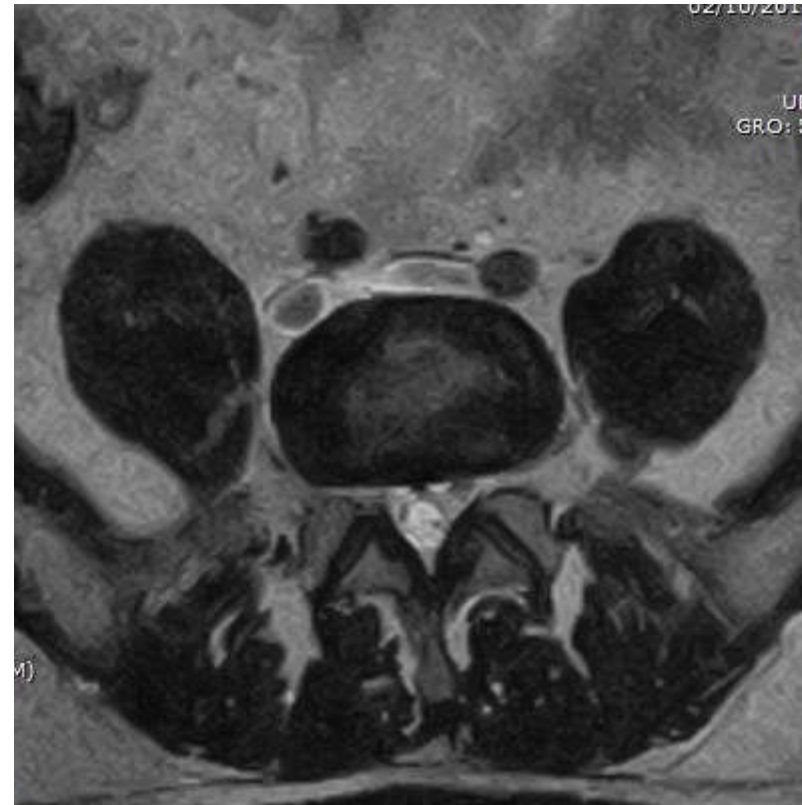
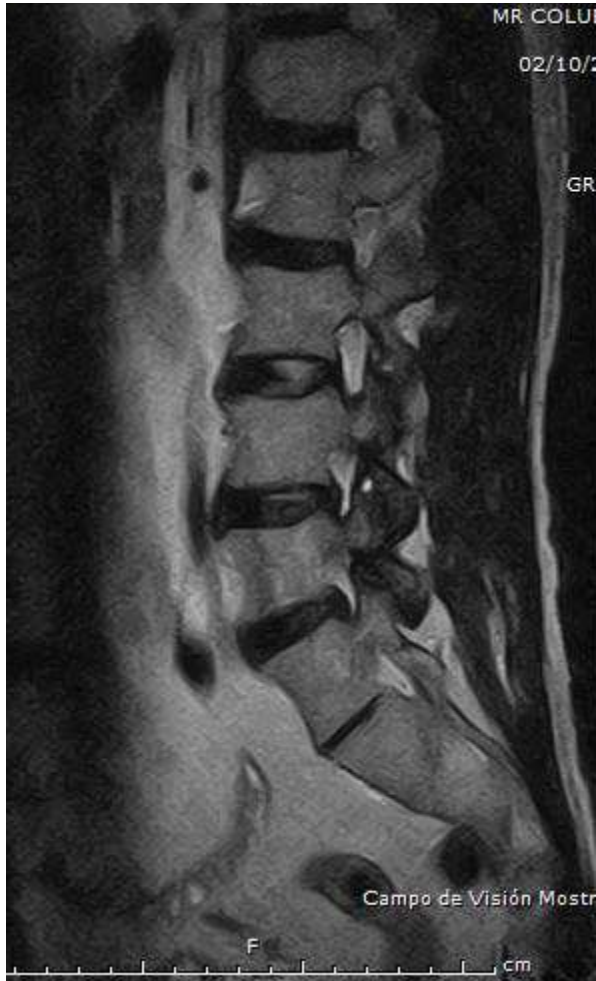
Caso Clínico

- Varón 49 años
- Conductor de maquinaria pesada
Mercamadrid
- AP: colecistectomía , apendicetomía.
- Tratamiento en U.Dolor SPS en el año 2000 por hernias discales L4L5 y L5S1
- Dolor lumbar e irradiado a MID

Cuadro Clínico

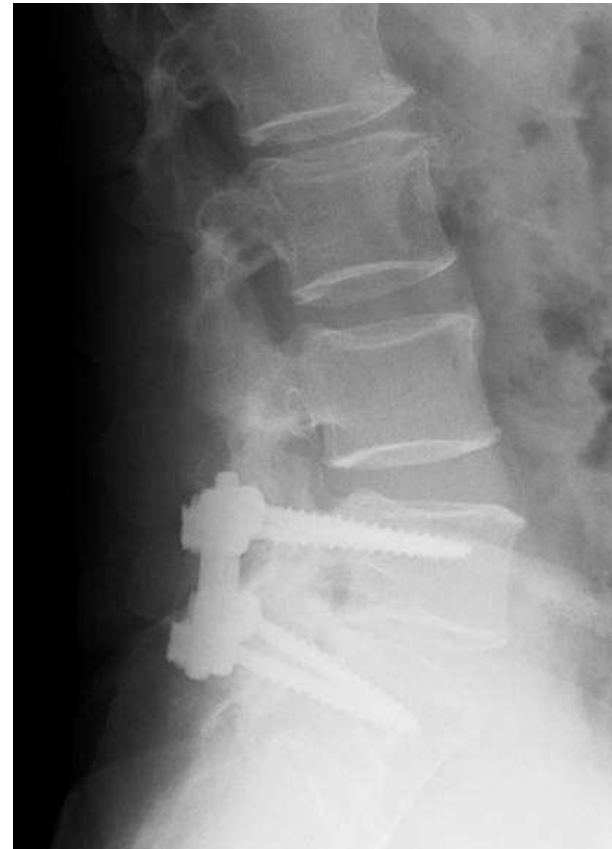- Predominio de dolor lumbar, irradiación a cara posterior muslo y pierna derechos.
- Movilidad lumbar restringida
- Palpación facetaria L5s1 +
- Lasegue y Neri derechos +
- ROT +
- EHL dcho 4/5



Tratamiento

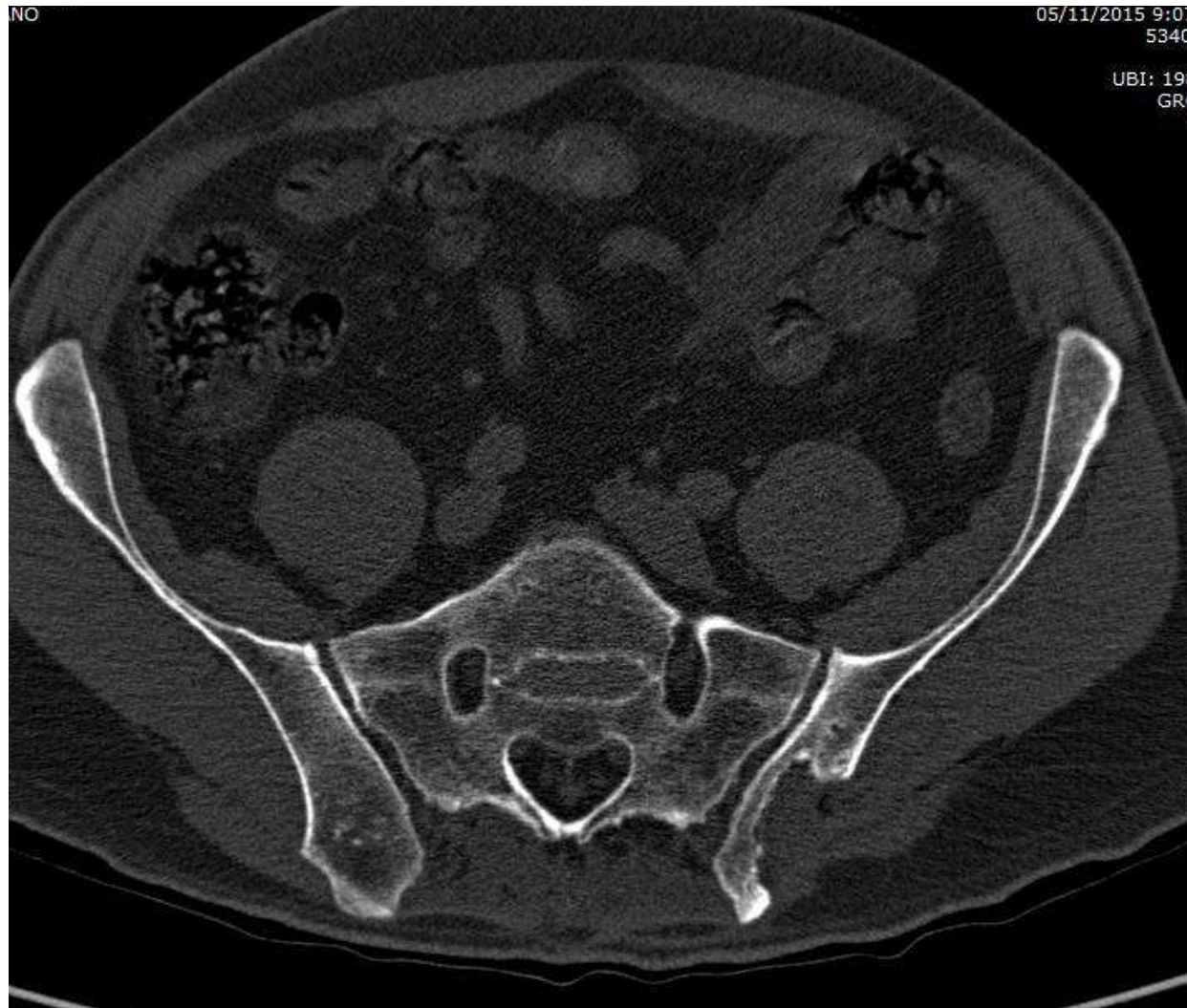
- Rehabilitación
- Inzitan im
- AINE
- Infiltraciones facetarias
- Bloqueo epidural caudal
- Rizolisis L5S1

Artrodesis PL L5S1



Evolución Clínica

- Remisión dolor irradiado a MID
- Remisión dolor lumbar
- Dolor progresivo en cresta iliaca postero-izquierda (donante)



NO

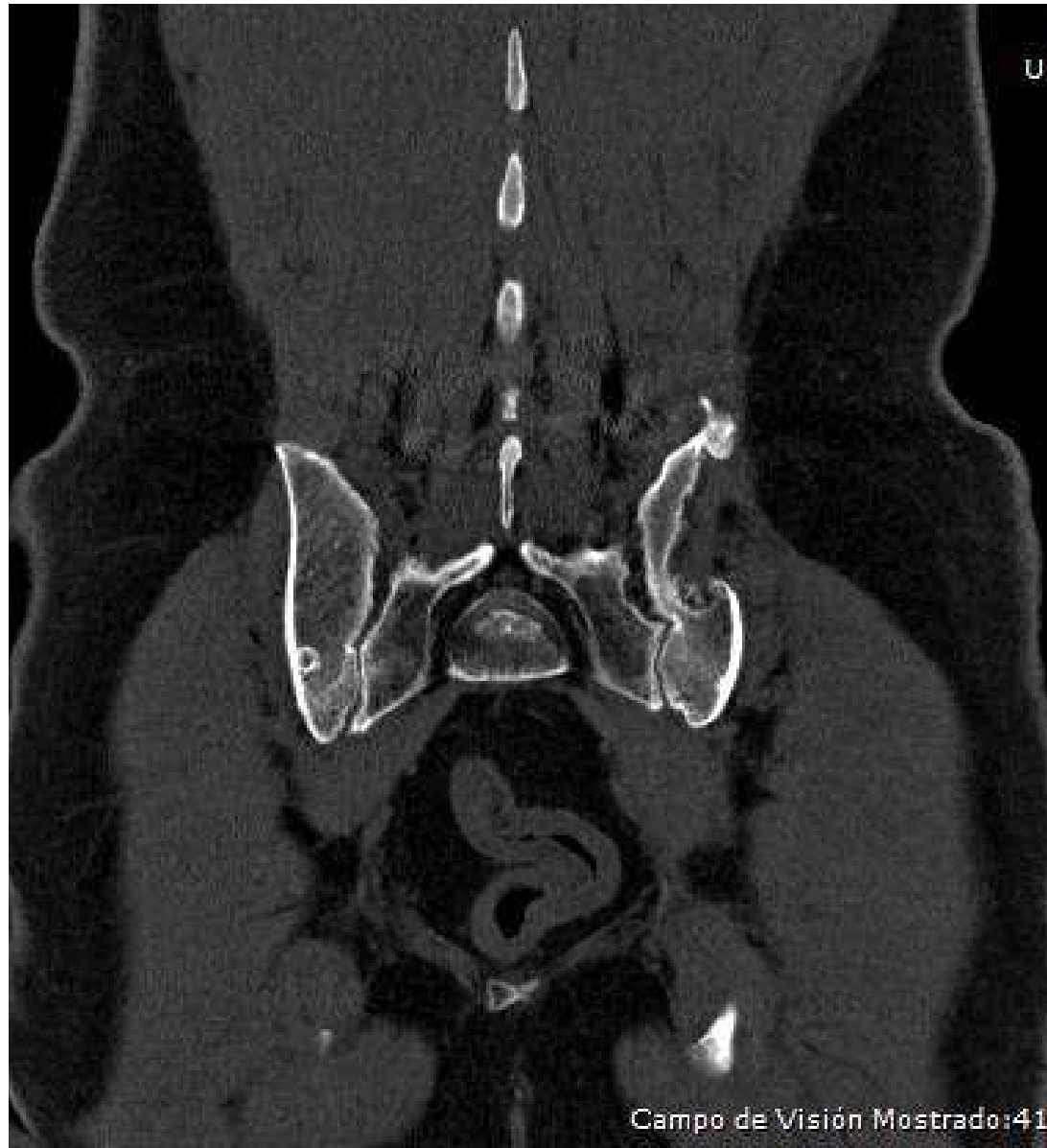05/11/2015 9:07

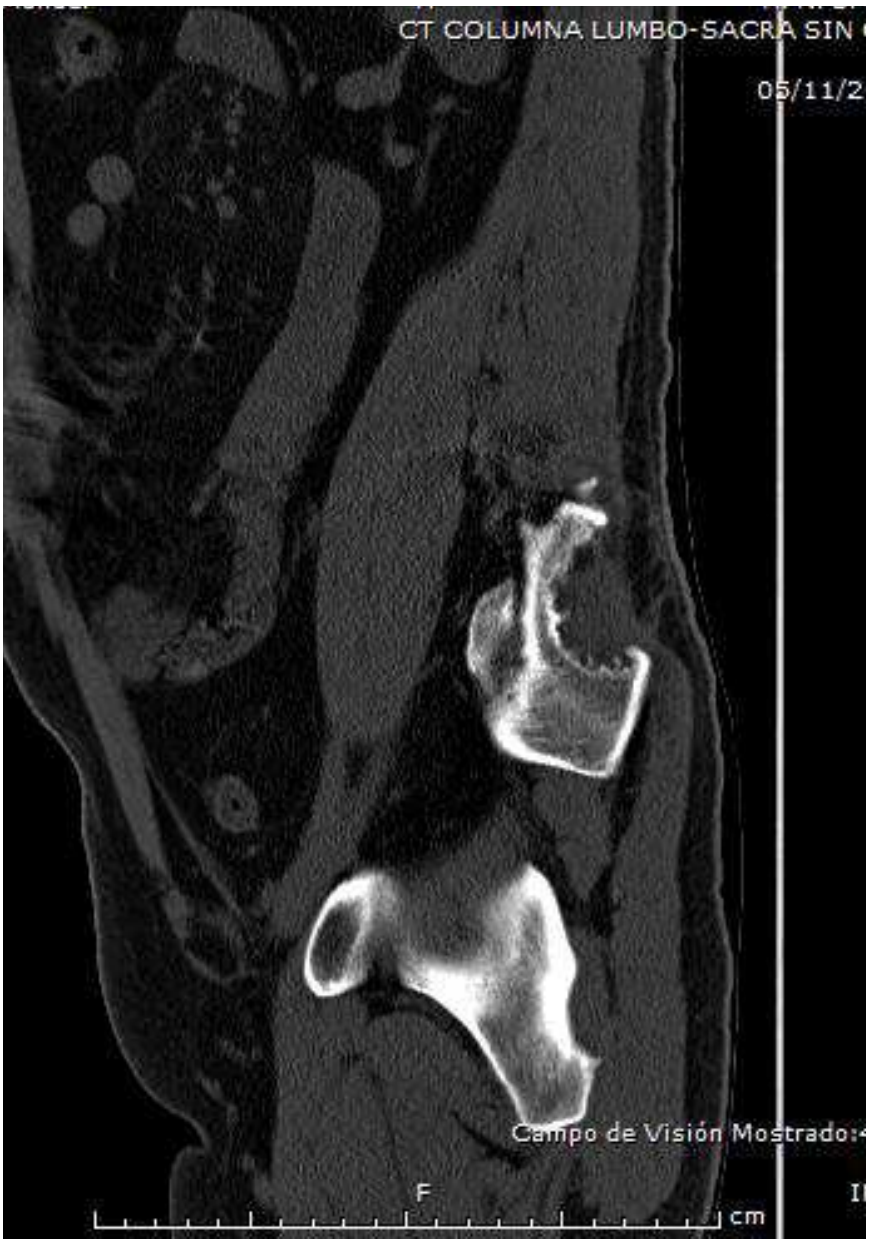5340

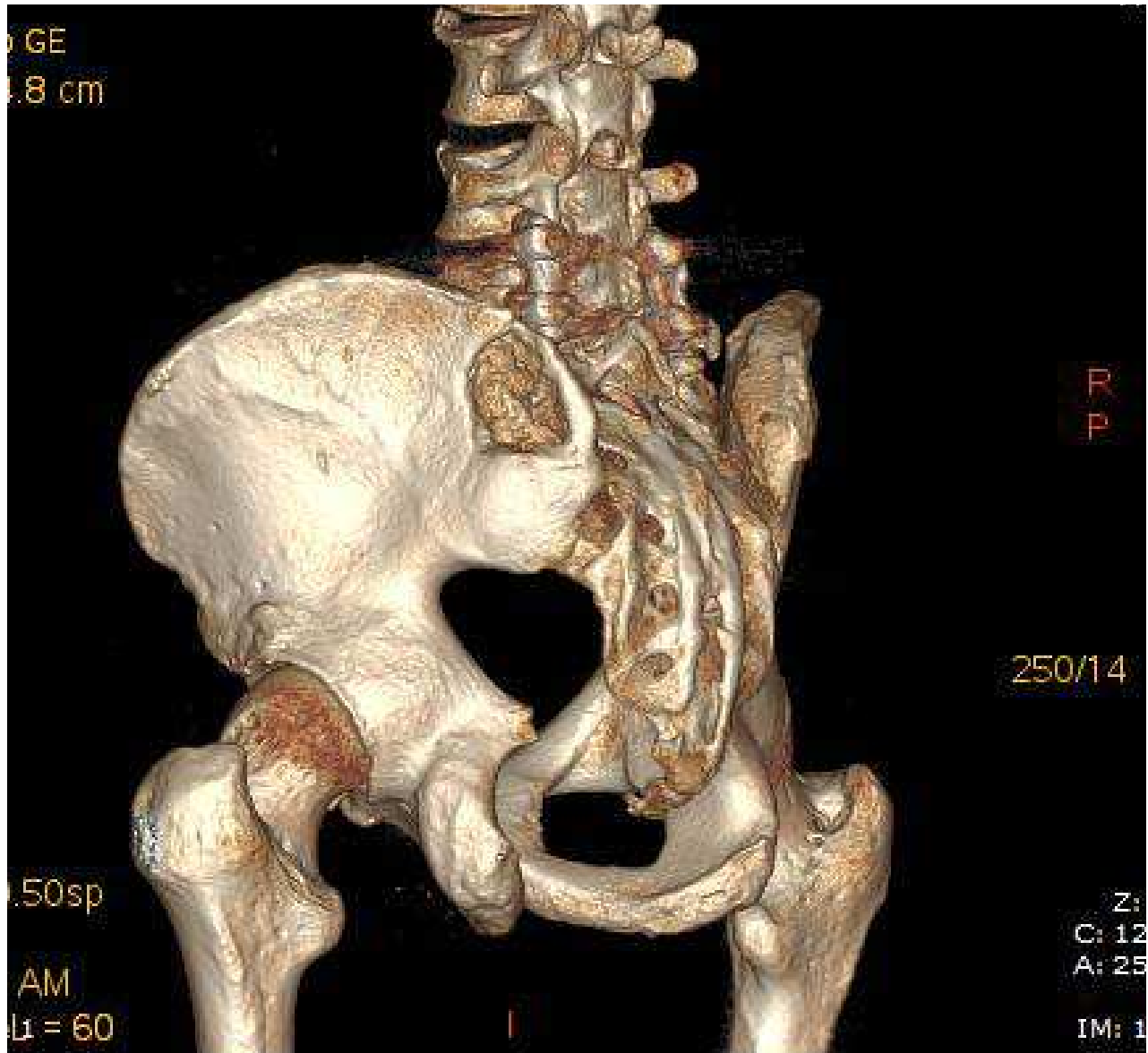
UBI: 19

GR



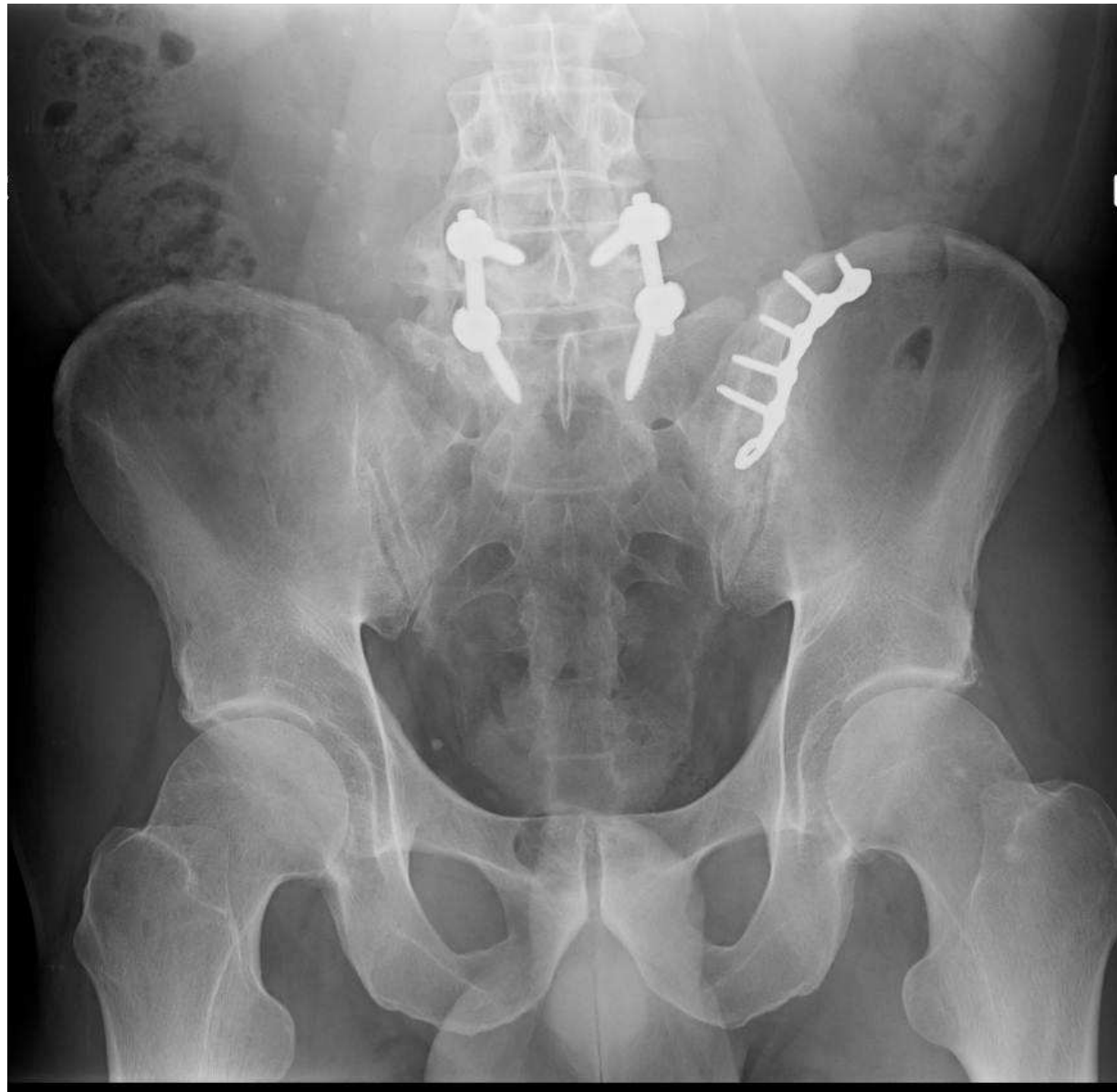

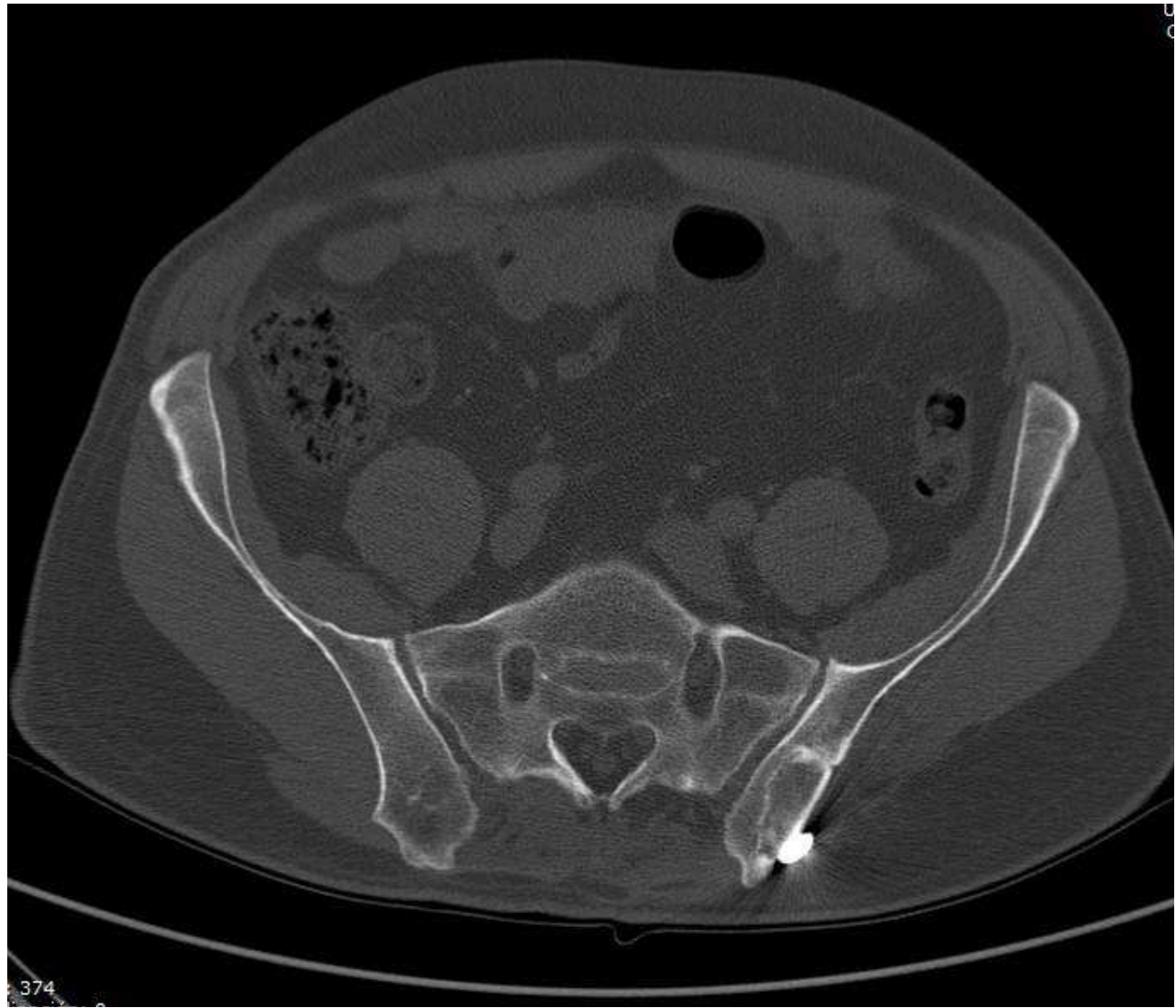



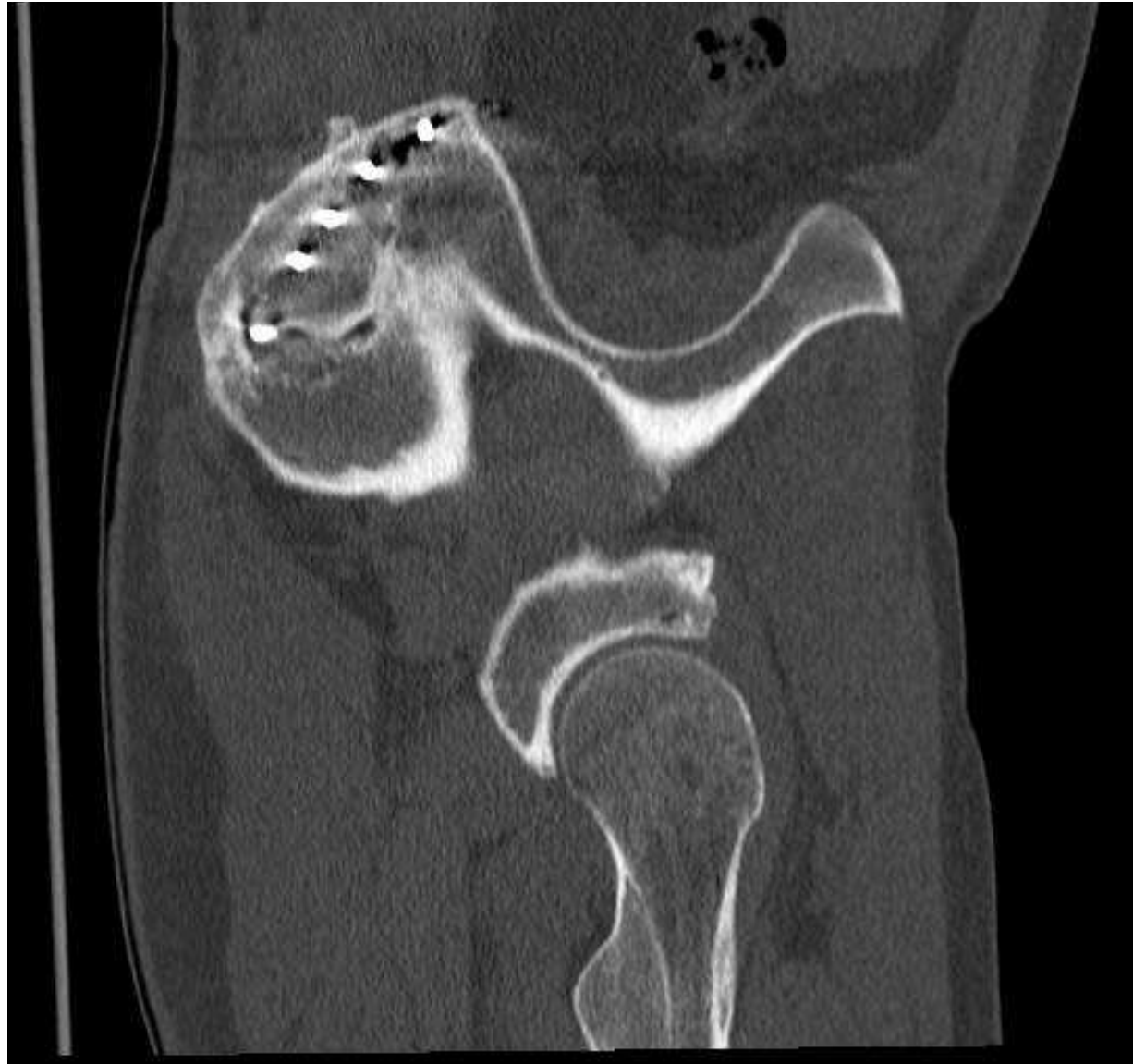
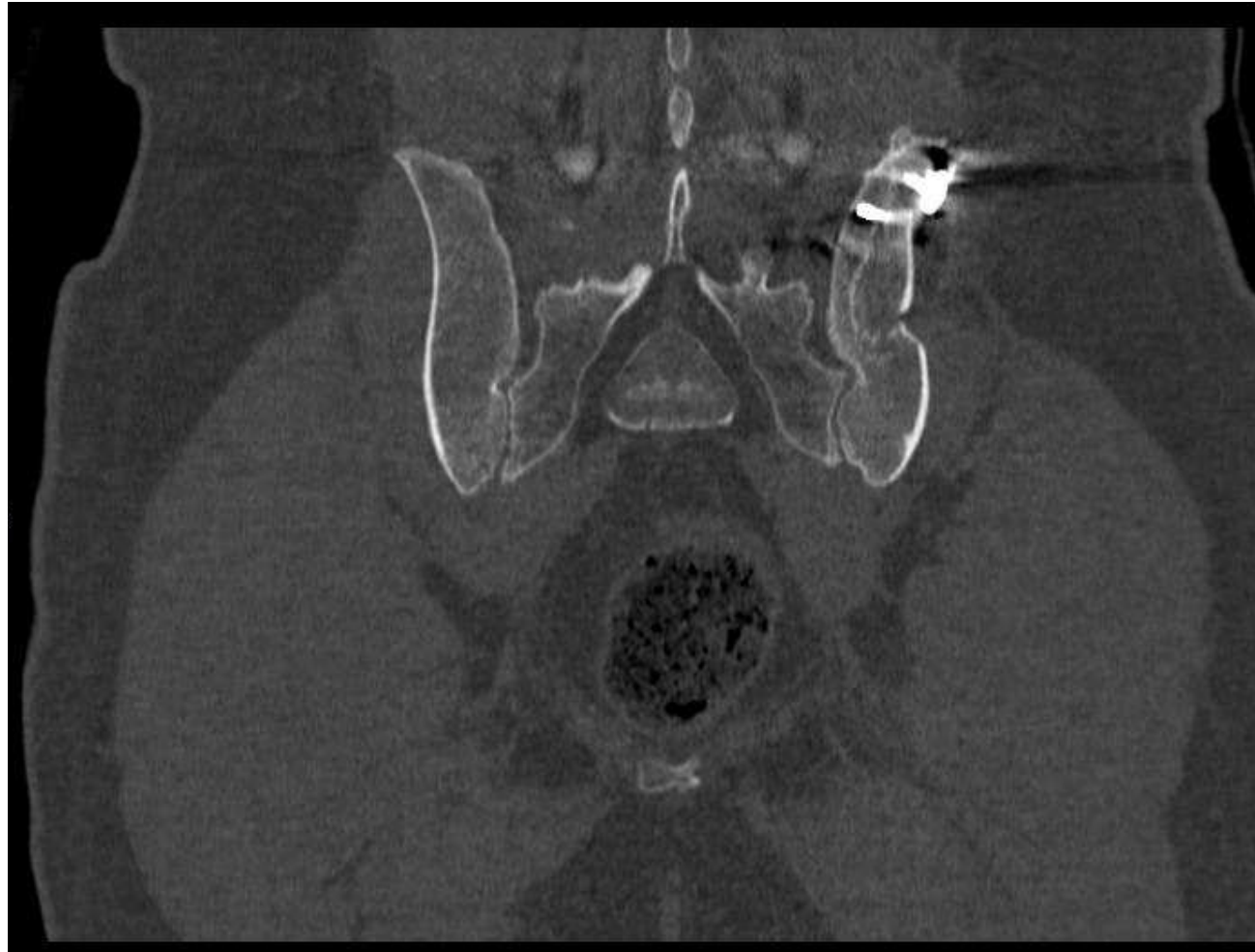Tratamiento

- Infiltraciones
- Bloqueo nervios clúneos
- Cirugía









ndering No cut

Ex:Jul 27 2

E
cm

